

検査ID(患者ID)	患者名	検査日付	検査部位	検査名
*****	*****	2013/02/28	頭部	CT

報告者:佐竹 元治

報告日:2013/03/07

所見

両側乳突蜂巣、鼓室の含気は不良です。
 両側上顎洞(右>左)、蝶形骨洞に軟部濃度領域を認めます。
 左小脳橋角部に約20mm大の腫瘤性病変を認め、嚢胞状部分の存在も疑われます(図1、2)。
 左内耳道の軽度拡大が疑われます(図3)。
 軽度脳萎縮、脳室拡大を認めます。
 脳室周囲白質に低濃度化を認めます。
 動脈硬化を認めます。

診断

1. 左小脳橋角部腫瘍>>内耳道の拡大や嚢胞状部分が見られ、聴神経腫瘍を疑います。
2. 両側中耳炎、乳突蜂巣炎
3. 副鼻腔炎
4. 軽度脳萎縮、深部白質の慢性虚血性変化

図1

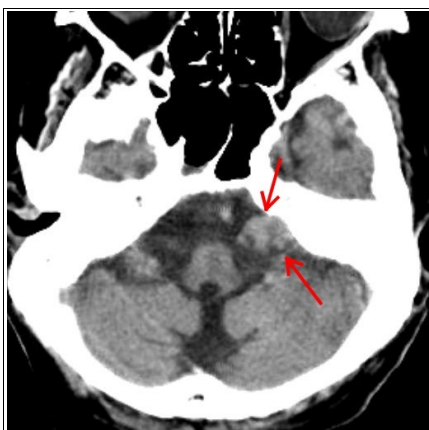


図2

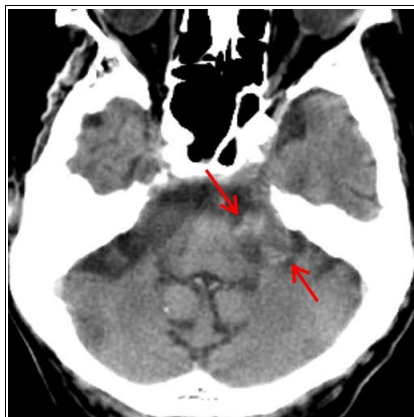


図3

