

検査ID(患者ID)	患者名	検査日付	検査部位	
*****	*****	2013/02/27	胸腹骨盤部	CT

報告者:村上 直子

報告日:2013/02/27

所見

両肺尖部胸膜肥厚を認めます(図1)。

両上肺野優位の気腫性変化を認め、下肺野胸膜下には軽度の網状病変を認めます(図1, 2, 3)。

肺腫瘍を疑う結節や腫瘤性病変を認めません。

胃体部小彎側は、壁肥厚は目立ちませんが周囲に比し造影不良で、同部の頭側で噴門付近が軽度壁肥厚様にも見えます(図4, 5, 6赤矢印)。

胃小彎側に1 cm 大のリンパ節腫大を認めます(図5緑矢印)。

肝臓:腫大を認めません。表面は整です。肝内胆管拡張や占拠性病変を認めません。

胆嚢:収縮しています。底部に限局性の壁肥厚とくびれが見えます(図7赤矢印)。

膵臓:限局性腫大を認めません。主膵管の拡張を認めません。

脾臓:腫大を認めません。副脾が疑われます(図7緑矢印)。

腎臓:水腎を疑わせるような腎盂尿管拡張を認めません。

前立腺は横径約54 mmと腫大しています(図8)。

胸腹水を認めません。

診断

1. 胃小彎側の造影不良、胃小彎側のリンパ節腫大
>>噴門付近が壁肥厚様にも見えます。胃 ca.の可能性があり、GIFを。
2. 両肺気腫性変化+軽度間質性変化
3. 両肺尖部胸膜肥厚
4. 胆嚢腺筋腫症の可能性あります。
5. 副脾疑い
6. 前立腺腫大

図1

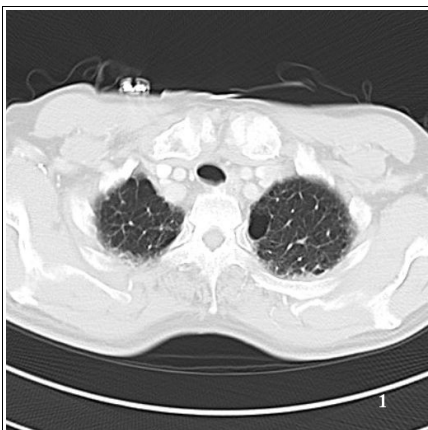


図2

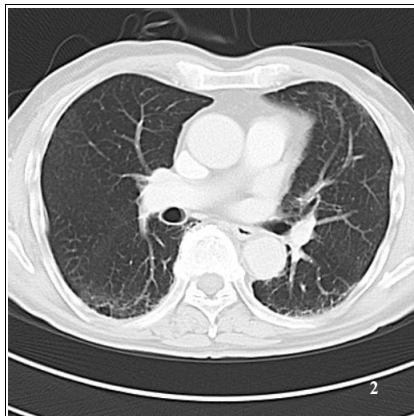
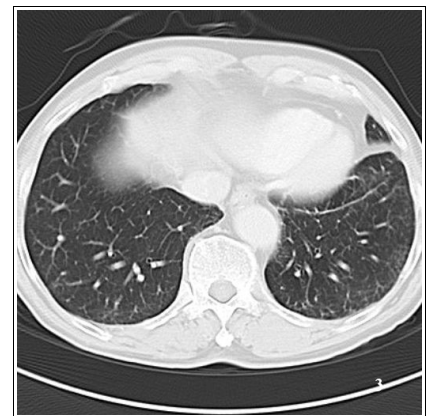


図3



検査ID(患者ID)	患者名	検査日付	検査部位	
*****	*****	2013/02/27	胸腹骨盤部	CT

図4

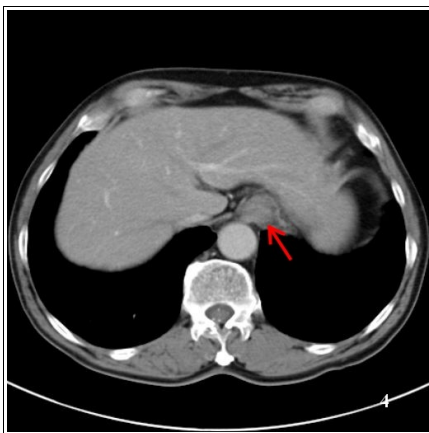


図5

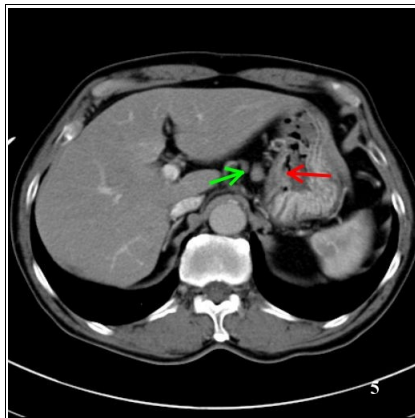


図6

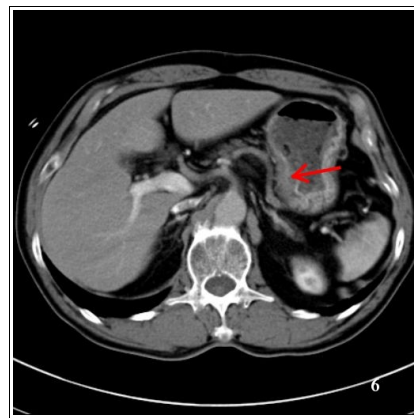


図7

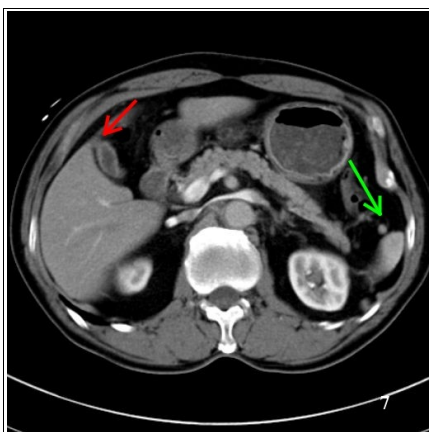


図8

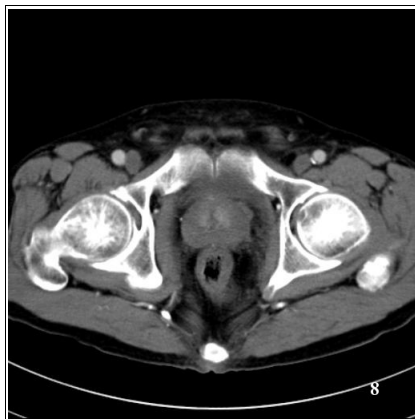

図9

図10

図11

図12