

検査ID(患者ID)	患者名	検査日付	検査部位	検査
*****	*****	2012/07/04	胸部	CT

報告者:宮川 英男

報告日:2012/07/04

所見

右乳腺 C 領域に約18mm大の濃染腫瘍を認めます(図1)。

心拡大を認めません。

舌区に線状・索状病変を認めます(図2)。

病的リンパ節腫大は指摘できません。

明らかな胸水、腹水を認めません。

撮影範囲の肝右葉S7に約1cm大の濃染腫瘍を認めます(図3)。

診断

1. 右乳腺 C 領域の乳癌を疑います。ご精査ください。
2. 肝 S7 血管腫の疑い>>その他腫瘍も否定できず、US でもご確認ください。
3. 舌区の部分無気肺

図1

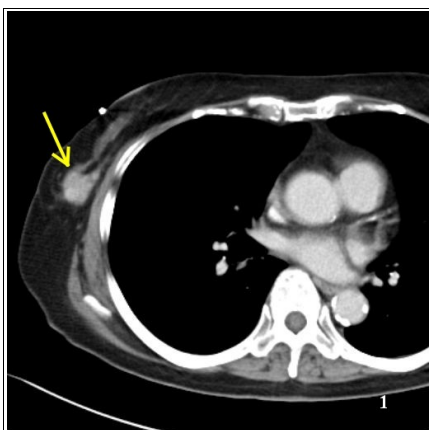


図2

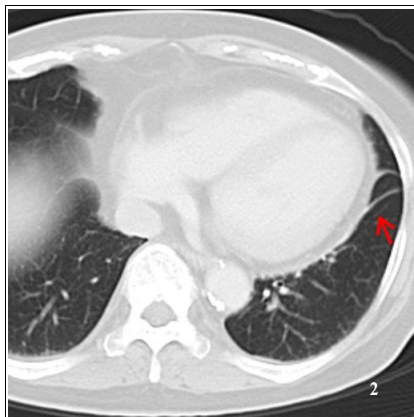


図3

